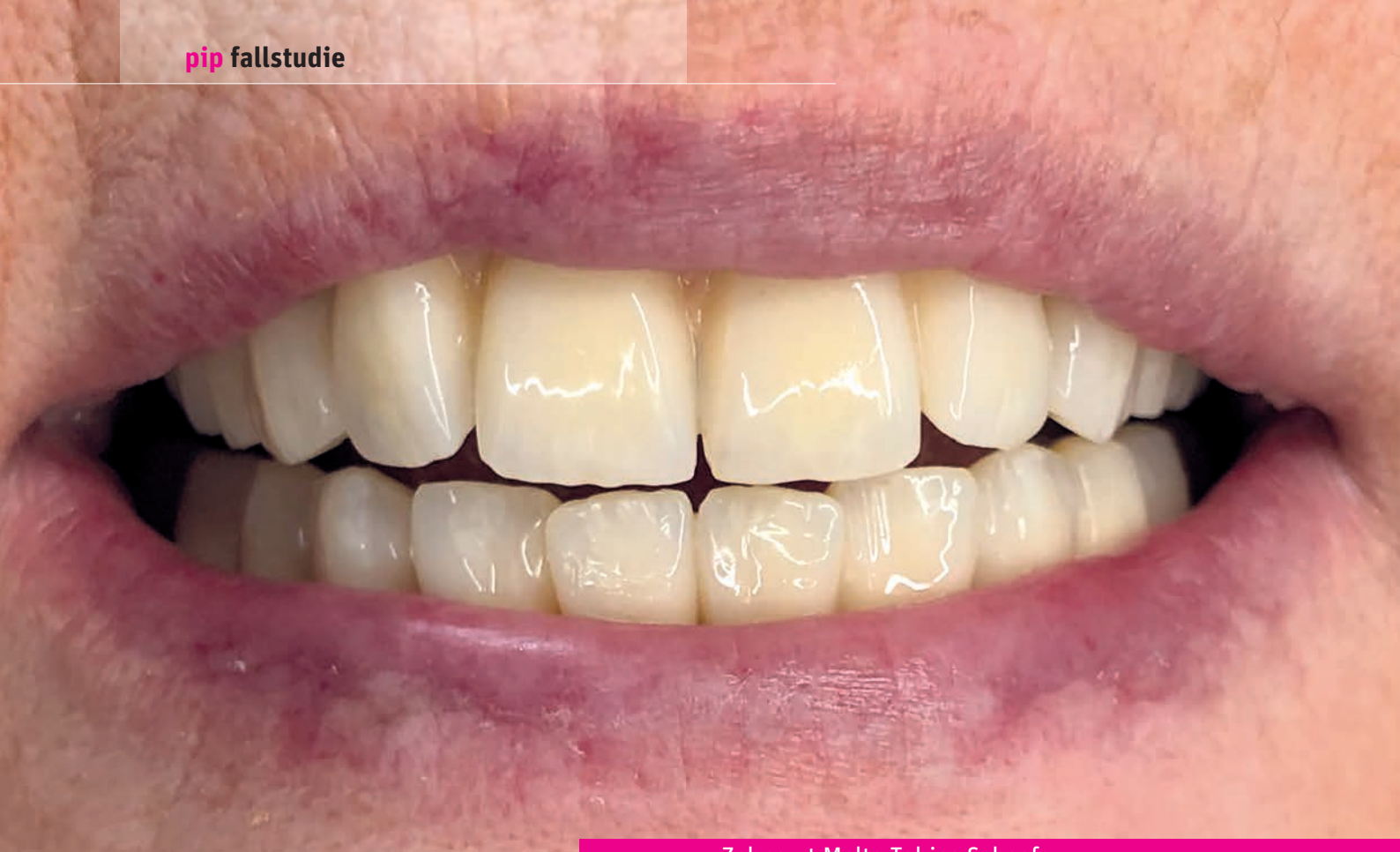



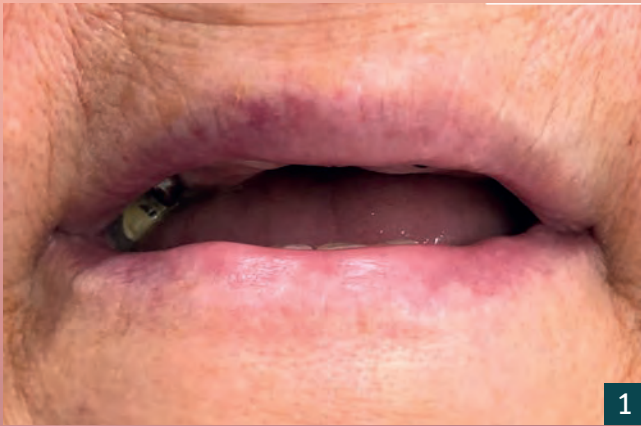Zahnarzt Malte Tobias Schaefer



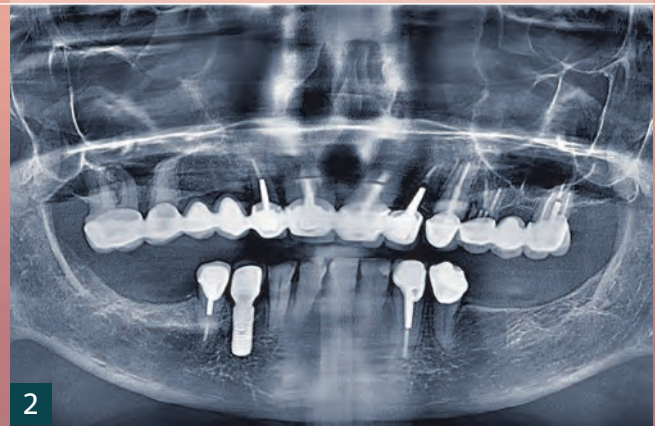
# Rehabilitation mit Zirkonoxid-Galvano- Teleskopversorgungen auf Implantaten

- 2014 Approbation
- 2015 Curriculum Implantologie (DGOI, ICOI)
- Seit 2015 Niederlassung in Zahnarztpraxis gemeinsam mit Dr. med. dent. Michael Schaefer, Saarbrücken
- 2016 Betriebswirt der Zahnmedizin
- 2018 Luxx Award (DZW)
- Weiterbildungen in den Bereichen: Ästhetische / Biologische / Minimalinvasive Zahnmedizin; Zahnärztliche Hypnose; Laser Zahnmedizin; CMD-Behandlungen; Navigierte Implantologie

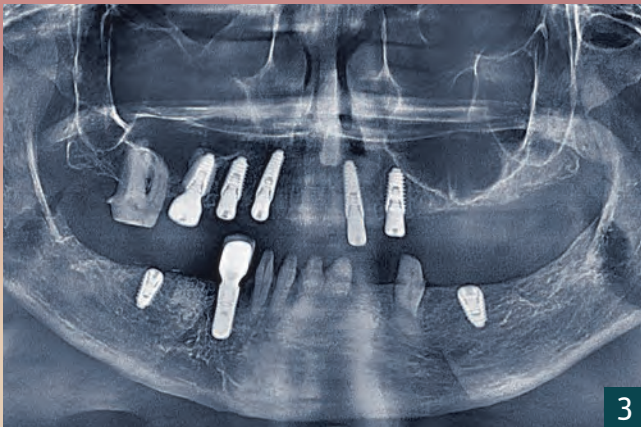
■ [malte.schaefer@hotmail.de](mailto:malte.schaefer@hotmail.de)  
■ [info@zahnarztpraxisschaefer.de](mailto:info@zahnarztpraxisschaefer.de)  
■ [www.zahnarztpraxisschaefer.de](http://www.zahnarztpraxisschaefer.de)



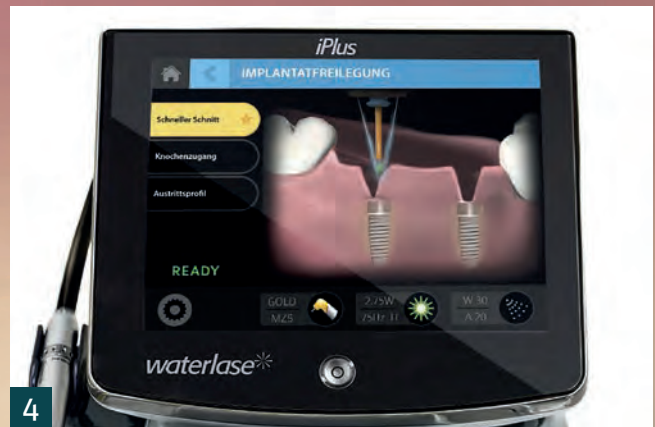1



2



3



4

**Die zahnärztliche und chirurgisch-implantologische Rehabilitation von Seniorinnen und Senioren verlangt eine wenig belastende und auf die Veränderungen in der Zukunft ausgerichtete Behandlung und Versorgung, die individuelle Morbiditäten der betagten Patientinnen und Patienten berücksichtigt.**

Die Patientin kam mit insuffizienten Kronen in die Praxis (Abb. 1). Die kaputten Zähne konnten nicht mehr richtig belastet werden und die Kaumuskulatur wurde dementsprechend falsch belastet.

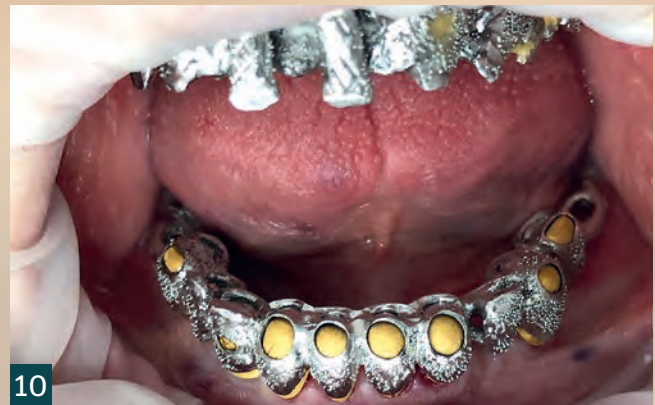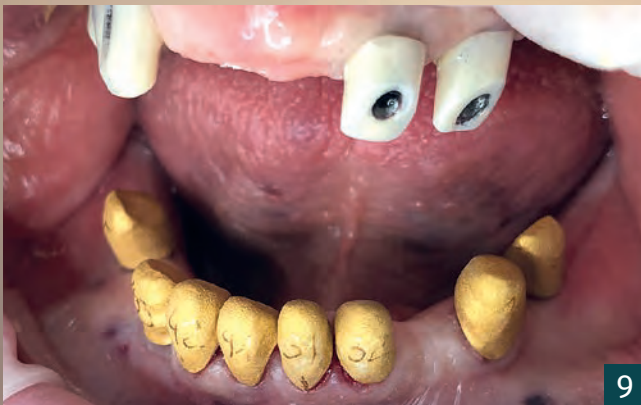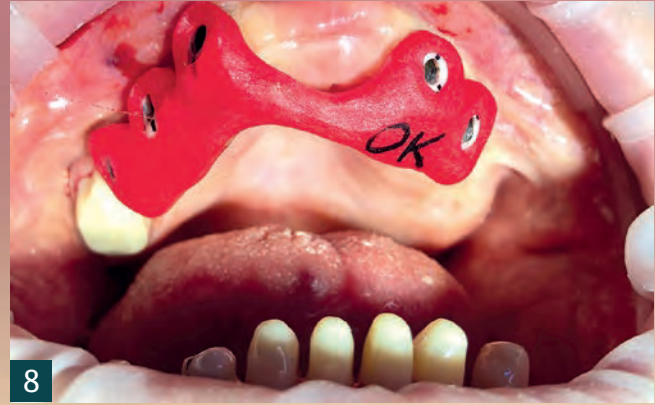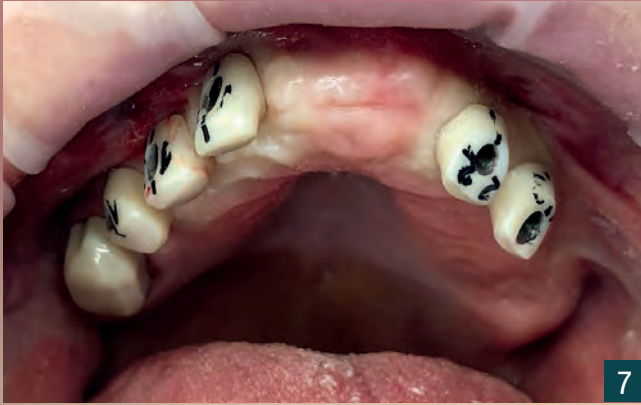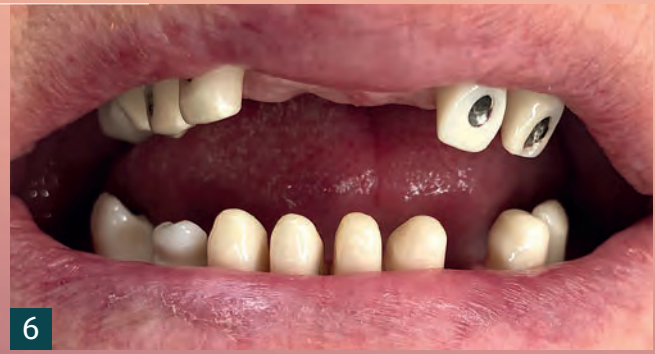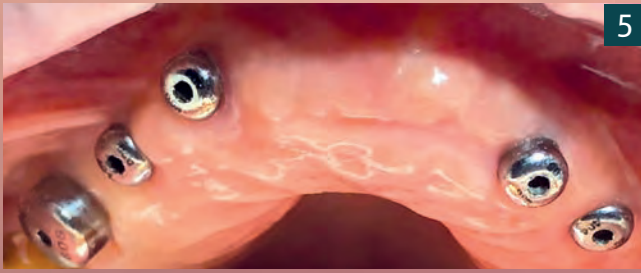
Altersbedingt litt sie unter Tremor und Schmerzen im Bereich der Kiefergelenke, im Rücken und Nacken sowie im Bereich der Lendenwirbel. Die Kiefergelenke waren altersbedingt verändert, pathologische Ursachen konnten im Zuge der Anamnese ausgeschlossen werden.

Nach röntgenologischer (Abb. 2), klinischer und funktioneller Untersuchung wurde beschlossen, die insuffizienten Zähne minimalinvasiv zu extrahieren. Da die Patientin keine schleimhautgetragene Versorgung wünschte und in regio 43 bereits seit längerem ein Implantat (Straumann) besaß, wurde beschlossen, zusätzliche Implantate als Verankerung für eine festsitzende Versorgung zu inserieren. Wir entschieden uns für eine Zirkonoxid-Galvano-Teleskopversorgung nach dem Weigl-Protokoll. Die Patientin freute sich über die schnelle und wenig zeitaufwendige Versorgung.

Zirkonoxid-Galvano-Teleskopversorgungen bieten neben einer perfekten Harmonie zwischen Zirkonoxid und Zahnfleisch eine gute Reinigungsmöglichkeit, einen guten Halt

- 1 Ausgangssituation: Insuffiziente Kronen führten zu einer gestörten Kaufunktion.  
2 Röntgenologische Analyse.

- 3 Röntgenkontrolle post implantationem.  
4 Implantatfreilegung mittels Waterlase iplus (Biolase).



(Passgenauigkeit) und die Möglichkeit der Erweiterung. Die digital gefertigten Primärteleskope aus Zirkonoxid bringen alle bekannten Vorteile wie etwa eine niedrige Plaqueanlagerung durch die hochpolierte Oberfläche mit sich. Gleichzeitig sorgt das Galvano-Gold für eine exzellente spannungsfreie Funktion während des Ein- und Ausgliederns und die Verträglichkeit der Teleskope ist garantiert.

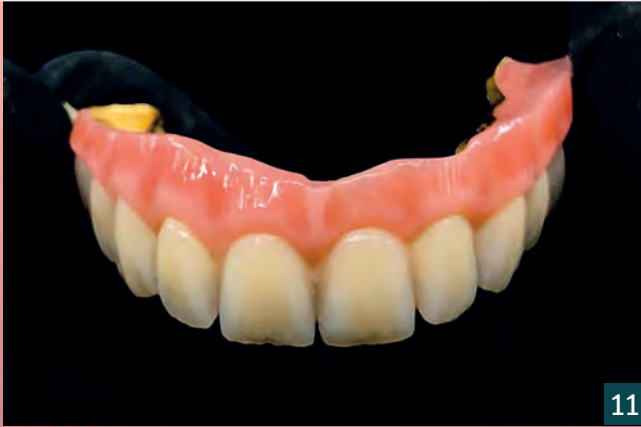### Chirurgie

Zunächst erfolgte eine opto-elektronische Vermessung mit dem Freecorder BlueFox (Orange dental). Danach entfernten wir die Zähne 15, 12, 11, 21, 22-24, 26, 33, 44 mit dem Waterlase iplus (Biolase). Die Extraktion mit dem Laser ist für die Pa-

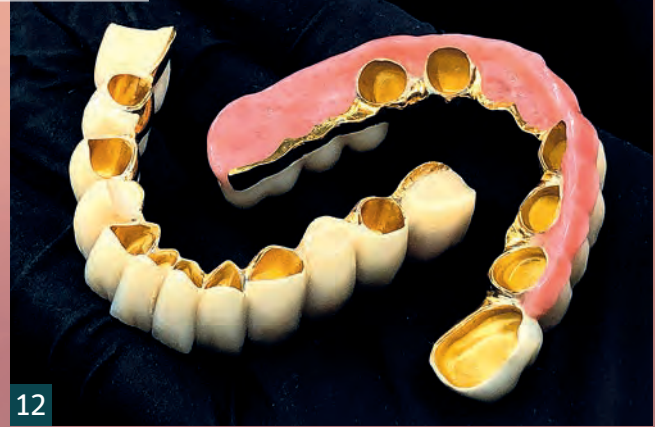tientin deutlich angenehmer, die Wundheilung ist deutlich beschleunigt und wir haben so gut wie keine posttraumatischen Schmerzen oder Schwellungen. Der Erbium-Chromium YSGG Laser mit einer Wellenlänge von 2780 nm verfügt zusätzlich über eine kombinierte Wasser-Luft-Spray-Technologie, mit der er im Knochen-, Hart- und Weichgewebe und zur Desinfektion und Spülung eingesetzt werden kann. Mittels Laser lösten wir den Faserapparat von den Zähnen, sodass sie einfacher und minimalinvasiv extrahiert werden konnten, gleichzeitig wurde das Granulationsgewebe vom Knochen entfernt, ohne ihm zu schaden. In den unterdimensionierten Bereichen wurde nach Extraktion Knochen augmentiert (Ethoss, Demedi-Dent). Für die Übergangszeit wurde die Patientin mit zwei Valplast Prothesen (Weithas) versorgt.

- 5 Nach dem Einsetzen der Gingivaformer zeigt sich eine entzündungsfreie Schleimhaut.
- 6 Einsetzen der Abutments aus Zirkonoxid.
- 7 Sicheres, trockenes Umfeld beim Verkleben ...

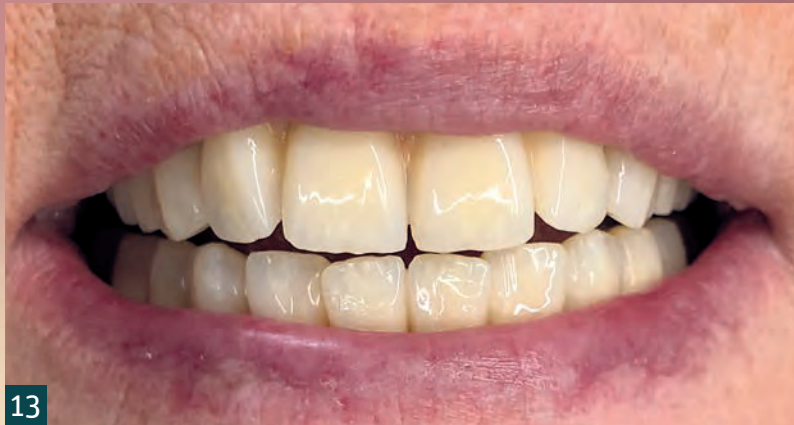- 8 ... von Primärteleskopen und Sekundärgerüst dank Optragate (Ivoclar).
- 9 Die Galvanokäppchen sitzen gut.
- 10 Das Gerüst wird aufgebracht und abgeformt.



11



12



13

### Implantation

Drei Monate später erfolgte die navigierte Implantation, die vorab mittels Software geplant worden war (R2gate, Mega-gen). Insetiert wurden sieben Megagen Implantate in regio 15, 14, 13, 22, 24, 35, 45. Nach der Implantation wurde die Patientin mit dem Diodenlaser Epic (Biolase) bestrahlt. Dieser verfügt über ein spezielles Handstück, welches die Laserstrahlen defokussiert und mit dem man die Durchblutung in der Tiefe anregen kann. Die Patienten beschreiben die Therapie als sehr angenehm und die Behandlung lindert nach fünf Minuten Schmerzen, die zuvor deutlich spürbar waren. Einen Tag später war das Operationsgebiet absolut entzündungsfrei.

### Freilegung

Drei Monate später wurden die Implantate mit dem Waterlase iplus (Biolase) minimalinvasiv mit Schablone freigelegt (Abb. 3, 4). Es erfolgte die Präparation der Restzähne und eine offene Abformung mit Polyether (Impregum Permadyne, 3M Espe), bevor die Gingivaformer erneut eingesetzt wurden (Abb. 5).

Die Primärteleskope wurden einzeln mit den Stümpfen verbunden (Abb. 6, 7). Das Sekundärgerüst wurde später mit den Galvano-Käppchen spannungsfrei verklebt (Abb. 8-10). Eine

weitere Abformung mit Polyether erfolgte über das Gerüst im Mund. Die Patientin verließ die Praxis mit einer sogenannten Reiseprothese zum Schutz ihrer Zirkonoxid-Teleskope.

Die Ersatzprothese steht weiterhin zur Verfügung, wenn die Patientin die Prothese zur halbjährlichen/jährlichen Politur im Rahmen der Kontrolle abgibt oder falls ein Schaden an der definitiven Versorgung entstehen sollte. Zwei Wochen später erfolgte die definitive Eingliederung der Teleskop-Prothese (Abb. 11-13).

Die Patientin kam alle zwei Monate zur Kontrolle. Das Zahnfleisch zeigt sich zartrosa, absolut entzündungsfrei, die Teleskope und das Sekundärgerüst der Zirkonoxid-Galvano-Teleskopversorgung (wie etwa bei Permadental) weisen keine Verfärbungen und Beläge auf. Die Patientin ist sehr glücklich mit dieser Versorgung und genießt die Vorteile ihrer guten Kaufunktion. ●



Abrechnungstipps  
zu dieser Publikation

**DZR | Blaue Ecke**

11 Angefertigte Oberkieferprothese.

12 Die endgültige Versorgung sichert passgenau einen guten Trage- und Kaukomfort.

13 Eine ästhetische Versorgung mittels Zirkonoxid-Galvano-Teleskop-Prothese.